Die

Follikel des Dünndarms

beim

Menschen.

Inaugural-Dissertation

zur

Erlangung der Doctorwürde der medicinischen Facultät

der

Ludwig-Maximilians-Universität in München

vorgelegt von

Fritz Hoffmann,
approb. Arzt aus Augsburg.

München.
Druck von R. Oldenbourg.
1878.

Die

Follikel des Dünndarms

beim

Menschen.

Inaugural-Dissertation

zur

Erlangung der Doctorwürde der medicinischen Facultät

der

Ludwig-Maximilians-Universität in München

vorgelegt von

Fritz Hoffmann,
approb. Arzt aus Augsburg.

ACAD.
LUGD. BAT.
BIBL.

München.
Druck von R. Oldenbourg.
1878.

Digitized by the Internet Archive
in 2026

https://archive.org/details/IA41554608_0076

Einleitung.

Die folgenden Mittheilungen beziehen sich auf die follikulären Drüsen im normalen Dünndarm des Menschen. Das betreffende Untersuchungsmaterial rührt von der Leiche des im December 1875 in München enthaupteten Mörders Battistella her. Er hatte ein Alter von 28 Jahren, war Italiener von Geburt, von bedeutender Körpergrösse, sehr kräftig gebaut und in allen seinen Organen, wie die Section ergab, vollkommen gesund.

Durch die Güte des Herrn Prof. Dr. Kollmann hatte ich Gelegenheit, die betreffenden Dünndarmstücke zu untersuchen, und es möge mir gestattet sein, hiefür und für die hilfreiche Anleitung ihm hier meinen besten Dank auszusprechen.

Die Darmstücke waren auf zweifache Art behandelt worden. Ein Theil des noch lebenswarm mit Berlinerblau injicirten Darms war in Alkohol von 96% regelrecht gehärtet, d. h. der Alkohol war in den ersten Wochen wiederholt gewechselt worden, um durch den erneuten Zusatz eine vollkommene Härtung zu erzielen.

Andere Darmstücke waren, ebenfalls noch lebenswarm, in eine 2 procentige Lösung von doppeltchromsaurem Ammoniak eingelegt; in den folgenden 14 Tagen wurde viermal das im Verhältniss zum Präparate sehr beträchtliche Flüssigkeitsquantum des gelösten Chromsalzes erneuert. Darmstücke auf diese beiden Arten behandelt lassen keine Schrumpfung erkennen. Die Grössenverhältnisse der einzelnen Theile stehen also denen eines frischen Organes sehr nahe.

Die Schnitte, welche für das Studium der Lage und des mikroskopischen Baues der Follikel angefertigt wurden, führte ich, nach der Einbettung kleiner Darmstücke in Paraffin oder in Speckleber, mit dem Rasirmesser aus.

Von Imbibitionsflüssigkeiten wurde zum Zwecke der Färbung das carminsaure Ammoniak, dann Eosin in wässeriger und alkoholischer Lösung und eine Lösung von Hämatoxylin verwendet. Die letztere empfiehlt sich ganz besonders für die Untersuchung der reticulären Bindesubstanz, weil sie die Kerne aufs schärfste hervortreten lässt.

Die Zeichnungen sind von Herrn Stud. med. Beckert nach den Präparaten mit vollkommener Naturtreue dargestellt worden.

Ich habe mich bei meinen Untersuchungen des Vergleiches halber auch mit dem Darm von an Krankheiten gestorbener Menschen beschäftigt. Ich beschränke mich jedoch in diesen Blättern auf die Beschreibung des Lymphfollikels in dem normalen Dünndarm des Menschen. Auf die Herstellung naturgetreuer Abbildungen wurde dabei ein besonderer Nachdruck gelegt, weil solche in der Literatur, soweit sie den Menschen betreffen, beinahe fehlen.

H.

Die Follikel des Dünndarms beim Menschen.

Die Follikel des Dünndarms zerfallen ihrer Anordnung nach beim Menschen bekanntlich in die solitären Follikel und in die Peyer'schen Drüsenhaufen. Doch bilden kleine Gruppen einzelner benachbart stehender Follikel Uebergangsformen zwischen diesen beiden Hauptabtheilungen.

Die solitären Drüsen, über den ganzen Dünndarm zerstreut, sind mit unbewaffnetem Auge als kleine, mohnkorngrosse Erhebungen von weisslicher Farbe, und bei durchfallendem Lichte als dunkle, undurchsichtige Punkte zu sehen, jedoch, soweit meine Erfahrungen reichen, nur bei einiger Uebung. Selbst an dem Darm des Battistella bedurfte es scharfen Zusehens, um die kleinen Knötchen zu erkennen. Um vieles besser treten sie an den in Chromsalz erhärteten Partien der Schleimhaut hervor. Eine solche wurde gewählt, um die Fig. 1 zu entwerfen. Sie soll ein Bild geben von der Vertheilung der solitären Follikel im Jejunum und Ileum des Menschen.

Man sieht die Schleimhaut (Fig. 1) in fünf in das Darmlumen hineinragende Falten aufgehoben, deren Kamm abgerundet ist. Während diese Falten in natürlicher Lage theilweise in Flächencontact mit einander stehen, sind zwei derselben auf der Abbildung von einander abgezogen dargestellt und bieten so dem Beschauer eine ungefähr 2 Quadratcentimeter grosse Schleimhautfläche dar. Von diesen Schleimhautfalten, die wir primäre heissen können, erheben sich kleinere, sekundäre, theils in rechtem Winkel, theils mehr spitzwinklig; die letzteren dienen solitären Follikeln häufig als Grundlage. Die Falten umzogen bei diesem kräftigen Manne ringförmig die ganze innere Oberfläche und liessen nichts von der Peripherie des Darms zwischen sich frei. Ihre Höhe beträgt an den

in Chromsalz erhärteten Stücken meist 6 mm; doch kommen solche mit 5—6½ mm vor. Das sind beträchtlichere Zahlen, als Henle angiebt, der nur 3—4 mm Höhe verzeichnet.

Sie stehen so dicht, dass sie sich gegenseitig decken und der freie Rand einer Falte über die Mitte der nächst unteren hinausreicht. Henle, der mit grosser Sorgfalt die anatomischen Charaktere feststellt, bemerkt, die Falten stünden so dicht, dass im oberen Theile des Dünndarms der freie Rand jeder Falte die Basis der nächst unteren erreiche oder selbst etwas überrage. An den mir vorliegenden Dünndarmstücken des Battistella standen die Falten viel dichter, waren auch länger, so dass man, streng genommen, zwischen ihnen keine ebene Schleimhautfläche constatiren konnte, von der aus die nächste Falte sich erhoben hätte; in Wirklichkeit kann man bei diesem Individuum nur von „Duplicaturen" sprechen. Meine Fig. 1 ist auch in dieser Hinsicht eine genaue Copie der Natur und lässt deutlich erkennen, wie die Schleimhaut in dicht stehenden Falten aufgeworfen ist. Es fragt sich nun, ist diese gedrängte Stellung der Dünndarmfalten bei Battistella individuelle Eigenthümlichkeit, oder der normale Zustand. Ich bin geneigt das letztere anzunehmen und halte dafür, dass unsere Vorstellungen über Grösse und Häufigkeit der Falten etwas mager sind, wie die Cadaver mit ihren zumeist kranken und verkümmerten Organen.

Ich komme zu dieser Vermuthung durch die Vergleichung der Darmstücke dieses gesunden Menschen mit denen bei klinischen Sectionen beobachteten. Bei Battistella hat das Organ eine gewisse Prallheit; nach der Erhärtung in dem Weingeiste oder dem Chromsalze gleichen die Schleimhautfalten schwellenden Polstern, die überdies, namentlich an den in Alkohol erhärteten Objecten, nicht schlaff über einander hängen, wie wir das zu sehen gewohnt sind, sondern sie stehen senkrecht zur Fläche, als ob eine erigirende Kraft sie aufrecht stellte. Ueberdies ist ihr oberer Rand nicht immer gerade, sondern oft wellig gebogen. Das ist regelmässig dann der Fall, wenn das Darmlumen verengt ist durch Contraction der circulären Muskelschichte; eine solche Darmoberfläche hat ein anderes, beinahe bewegtes Aussehen mit dem Gewirre von oft in

einander greifenden und zusammenhängenden Schleimhautwülsten. Es wäre ein tückischer Zufall, wenn Battistella in dieser Hinsicht einen anders organisirten Darm besässe als die Mehrzahl der Sterblichen. Nachdem die Wahrscheinlichkeit dafür spricht, dass wir hier ein normales Individuum vor uns haben, so betrachte ich, salvo meliori, diese Schleimhaut als eine normale und die am Sectionstisch als die pathologisch veränderte.

Battistella's Darmschleimhaut legt noch eine andere Erwägung nahe. Das Aussehen der Darmstücke, die in Alkohol absolutus erhärtet wurden, und das jener, welche unter der Einwirkung der Chromsalzlösung conservirt sind, zeigen verschiedenes Aussehen der Falten. Bei den ersteren sind die Falten niedriger, aber dicker und dabei stark wellig gebogen, bei den letzteren höher, aber schmäler und gerade gestreckt. Die in Alkohol erhärtete Darmschleimhaut sieht aus wie ein tief, unregelmässig gefurchtes Ackerfeld; die in dem Chromsalz gehärtete gleicht einem geöffneten Buche, dessen dicke Blätter in die Höhe ragen.

Diese Gegensätze springen sehr auffallend durch die Zahlen ins Auge:

	Faltenhöhe	Faltenbreite
Alkoholpräparat	3 — 4 — 5	2 — 2,5 — 3
Chromsalzpräparat	5 — 6 — 6,5	1 — 1,5 — 2

Man sieht daraus, dass mit der Abnahme der Höhe sich die Breite steigert und umgekehrt. Ich bin nun der Ansicht, dass diese beiden verschiedenen Faltenformen an dem Präparate zwei verschiedene physiologische Zustände der Schleimhaut wiederspiegeln. Die im Alkohol gehärteten geben das Bild der Schleimhaut bei verengtem Darmrohre: da sind die Falten breit nieder und geschwellt, bei erweitertem Lumen des Tractus intestinalis sind sie schmal hoch und gestreckt.

Diese Deutung der beiden so prägnant durch die Conservirung hervortretenden Eigenschaften der Darmschleimhaut dürfte wohl kaum auf einen Widerspruch stossen; denn der Einwand, der Alkohol habe hier künstliche Zustände geschaffen, liesse sich ja unschwer durch die neuesten Erfahrungen über die Wirkung dieses werthvollen conservirenden Mittels widerlegen. Ist es doch ge-

lungen, pelagische Thiere vortrefflich gerade durch directeste Anwendung des Alkohol absolutus zu erhalten. Das Verfahren besteht darin, diese zarten, durchsichtigen Organismen, nachdem sie sich von dem Schreck der Gefangennahme erholt und arglos in einer mit Seewasser gefüllten Schale entfaltet haben, plötzlich mit Alkohol absolutus zu übergiessen, in welchem sie sofort unverändert in ganz derselben Form erstarren, die sie kurz zuvor während des Lebens besassen. Mit dem Darm Battistella's wurde genau ebenso verfahren, und daraus darf man wohl mit Recht folgern, dass der Alkohol die normalen Zustände wenigstens in der Hauptsache naturgetreu conservirt habe. Auf einzelne Unterschiede zwischen Conservirung von Binde- und Drüsensubstanz werden wir später allerdings stossen.

Von den in doppeltchromsaurem Kali conservirten Darmstücken lässt sich dasselbe sagen, freilich mutatis mutandis. Sie werden nicht in einen plötzlichen rigor mortis versetzt, wie bei der Anwendung des Alkohol absolutus, sondern der Darm erschlaffte, soweit Kreis- und Längsschichte dies gestatteten, noch befördert durch das Oeffnen des Darmrohres, um das Eindringen der 2% Lösung allseitig zu gestatten. Der Druck der Darmmusculatur wurde dadurch beseitigt und die Querfalten der Schleimhaut nahmen jene Form an, in der wir sie zumeist dargestellt sehen, in der sie auch Fig. 1 wiedergiebt.

Die Chromsalze bedingen anfangs bekanntlich einen geringen Grad von Schwellung, der später jedoch wieder verschwindet, so dass kaum an eine Vergrösserung in unserem speciellen Falle gedacht werden darf. Sollten jedoch Zweifel darüber bestehen, so dürften sie wohl verschwinden bei der Erwägung, dass nach der Frhärtung in der 2% Lösung (6 Wochen) die Darmstücke vollkommen ausgewaschen, dann in Alkohol absolutus zur Aufbewahrung kamen. Das letztere Verfahren hat jedenfalls die Schwellung durch das Chromsalz paralysirt und dem natürlichen Zustand entsprechende Bilder hergestellt.

In der Ueberzeugung von der Naturtreue der conservirten Stücke führe ich in dem Folgenden noch die Mächtigkeit der Darmwand und der Darmschichten auf und stelle dagegen die bei Henle gefundenen Masse:

Dünndarmwand Batti-stella's . . .	2,0—2,5 mm	(nach Henle)	etwa 1,0 mm
Muskelschichten . . .	1,0—1,2 „	„	„ 0,5 „
a) strat. longitudinale	0,45—0,5 „	„	bis 0,1 „
b) „ circulare . .	0,6—0,7 „	„	bis 0,2—0,3 „
Submucosa	0,3—0,5 „	„	etwa 0,25 „
Mucosa	0,4—0,5 „	„	„ 0,25 „

Der von Henle gemessene Darm bleibt um die Hälfte hinter den hier gefundenen Massen zurück, was offenbar nur daher rührt, dass der von Henle beschriebene abgemagert war. Und diese Abmagerung scheint sich auf die Muscularis und Mucosa gleichmässig zu erstrecken, während die Submucosa vielleicht weniger verliert. Ich will zur weiteren Beurtheilung des Sachverhalts die Bemerkung nicht unterdrücken, dass bei Battistella keine grösseren Fettmengen in der Submucosa vorkommen, sondern nur kleine Gruppen von Fettzellen sehr sporadisch auftreten[1]).

Fasst man das Resultat dieser Messungen in einen Satz zusammen, so lautet es, dass die Wand des Dünndarms im leeren Zustande 2,0—2,5 mm misst, also doppelt so stark ist, als wir sie in der Regel an den Cadavern der Secirsäle sehen.

Unter dem Einflusse des Alkohols werden nicht alle Organe des Darms gleichmässig conservirt. Die Drüsenschläuche der Lieberkühn'schen Krypten erstarren nicht so vollkommen, wie dies bei dem übrigen Darm der Fall ist, sondern verlieren etwas von ihrem Umfange und heben sich von der Wand, auf der sie sitzen, ab. An dem in Alkohol conservirten Darm tritt dies sehr auffallend hervor mit überraschender Regelmässigkeit. Auch diese Erscheinung wurde in der Fig. 2 (*s*) dargestellt.

An den in doppeltchromsaurem Kali erhärteten Darmstücken ist keine Schrumpfung der Drüsenschichte zu bemerken.

1) Es ist wohl kaum nöthig, darauf besonders hinzuweisen, dass die Methode, durch welche bisher die Durchmesser der Darmwand bestimmt wurden, der von mir eingeschlagenen entspricht. Man erhärtete in starkem Weingeist und suchte sich auf Durchschnitten zu orientiren. Henle giebt zwar sein Verfahren nicht ausdrücklich an, aber man kann mit Zuversicht sagen, dass es wesentlich dasselbe war. Die durch Alkohol bewirkte Schrumpfung ist also in beiden Fällen gleichwerthig.

Was nun die solitären Follikel selbst betrifft, deren besondere Beschreibung die Aufgabe der folgenden Blätter bildet, so sind sie in unserem normalen Falle von oben gesehen rundliche Knötchen, die im Mittel den Durchmesser eines Millimeters haben, aber in sehr vielen Fällen unter diesem Ausmass bleiben. In der That, vielleicht die Mehrzahl streift nur die Millimetergrenze, sehr viele bleiben darunter und zeigen die Grösse von Mohnkörnern.

Das Auge, das durch den Anblick geschwellter Follikel, wie man sie ja namentlich im ersten Stadium des Typhus sieht, gewissermassen verwöhnt ist, wird erst bei genauerem Zusehen und einiger Uebung die normalen Follikel des Dünndarms auffinden. Diese eben angegebene Grösse stimmt mit den bisherigen Erfahrungen überein.

So beträgt die der Dünndarmfollikel nach Henle[1]) im Durchmesser 0,5—4,0 mm (waren entschieden etwas verkümmert), nach Krause[2]) 0,5—1,0 mm. Die kleinsten betragen (doch sind sie selten) bis 0,25 mm. Nach Kölliker[3]) sind sie 0,4—2,2 mm gross.

In Bezug auf die Stellen, die die Follikel auf den Schleimhautfalten einnehmen, lässt sich eine Regel nicht aufstellen; sie sitzen bald auf dem Kamme, bald auf den Seitenflächen derselben. (Fig. 4.)

Ebenso ist die Zahl der einzelnen Follikel auf einer abgemessenen Schleimhautfläche eine sehr wechselnde; auf dem abgebildeten Theile des Präparates beträgt sie 9 (Fig. 1), während sie auf anderen Stellen nicht so bedeutend ist.

Ueberraschend ist ihre Form an dem Darm dieses Menschen, welche gegen alle Erwartung sich als eiförmig herausgestellt hat. Die oberflächliche Betrachtung schliesst von der rundlichen Erhöhung auf einen runden Follikel, aber auf mehr als 50 durchschnittenen Solitärdrüsen erschien stets das Oval als Grundform. Die Abbildung der drei Lymphfollikel aus einem Peyer'schen

1) Henle, Handbuch der Anatomie. Braunschweig 1866 Bd. II.

2) Krause, Handbuch der menschlichen Anatomie Bd. I S. 345. 3. Aufl. Hannover 1876.

3) Kölliker, Handbuch der Gewebelehre, 5. Aufl. Leipzig 1867. S. 417.

Plaque in dem Handbuch der Histologie und Histochemie von Frey[1]) ist also für die solitären Follikel nicht zutreffend.

Das Oval der Follikel ist stumpf eiförmig; das breite, etwas abgeplattete Ende nach der Schleimhautfläche, das untere, verschmälerte gegen die Submucosa gerichtet, also wieder ganz im Gegensatz zu der oben erwähnten Abbildung, im Gegensatz ferner zu der beim Hund und Kaninchen bekannten Form, die kegelförmig die Spitze nach dem Darmlumen wendet. Es ist wohl kaum anzunehmen, dass die solitären Follikel und die der Peyer'schen Plaques in dieser Hinsicht beim Menschen verschieden sind, was leider bei Battistella nicht zu constatiren war, weil an den mir zur Verfügung gestellten Darmstücken seltsamerweise Plaques auf grossen Flächen vollkommen fehlten. Vielleicht dass in dieser Hinsicht ein gewisser Grad von Variabilität beim Menschen herrscht und diese Drüsen bald haufenweise zusammengedrängt, bald über die ganze Oberfläche zerstreut sein können.

An einer Reihe von Präparaten wurde nun der Höhen- und Breitendurchmesser der Follikel bestimmt; der letztere schwankte zwischen 0,4—0,8 mm, der erstere zwischen 0,1 und 1,09 mm.

Zur besseren Orientirung in Betreff der Gegenden eines Follikels wird es gut sein, denselben in drei, natürlich nicht scharf trennbare Abschnitte zu theilen. Das obere, gegen das Darmlumen zu gerichtete Drittel mag der obere Pol oder die Kuppe, das mittlere die Aequatorialgegend und das untere der untere Pol des Follikels heissen. Der Follikel sitzt immer so, dass sein längster Durchmesser eine durch beide Pole gedachte Linie ist, also senkrecht zur Fläche der Schleimhaut steht.

Was die Lage des Solitärfollikels in der Darmwand betrifft, so ergaben die Beobachtungen an dem Dünndarm Battistella's mit aller Bestimmtheit, dass er dort ein Organ der Schleimhaut ist und nur mit dem unteren Ende mit der Submucosa oder der Tunica nervea in Berührung ist.

---

1) Leipzig 1870. 3. Aufl. S. 487.

Henle[1]) und Krause[2]) geben dagegen die Lage der Follikel einstimmig als in der Tunica nervea, also unter der Schleimhaut des Darms befindlich an.

Henle sagt weiter: „Die Follikel wölben die über sie hinwegziehende Schleimhaut bald in höherem, bald in geringerem Grade empor.“

E. Verson[3]) meint dasselbe über ihre Lage und erhärtet seine Angabe durch eine Abbildung (Fig. 108), welche einen Längsschnitt durch den Dünndarm des Kaninchens darstellt, auf dem fünf Follikel neben einander mit dem breiten Theile des Kegels in der Submucosa liegen.

So richtig alle diese Angaben für die Peyer'schen Plaques der Thiere sind, für die solitären Follikel des menschlichen Dünndarms sind sie nicht zutreffend.

Es scheint mir nicht zulässig, von einem Organe, wie es meine Fig. 2 darstellt, zu sagen, es liege in der Submucosa = Tunica nervea. Der grösste Theil seines Umfanges und gerade die aequatoriale Zone wird ja in grösster Ausdehnung von der Mucosa umfasst und getragen, und nur der untere Pol ragt in die Submucosa hinab.

Die Fig. 2 ist vollkommen naturgetreu dem Originalpräparate nachgebildet und stellt einen Follikel und die dazu gehörige Umgebung dar. Der betreffende Follikel lag auf einer Falte und zwar ziemlich nahe dem freien Rande, ungefähr ähnlich wie die Follikel auf Fig. 4. Der Schnitt nahm das mittlere Segment heraus und wurde selbstverständlich senkrecht zur Fläche geführt. Obwohl bei der Anfertigung eines solchen Schnittes stets die beiden Flächen einer solchen Falte durchschnitten werden und auf dem Präparate sichtbar sind, wurde doch nur die eine Seite dieser Duplicatur abgebildet, welche eben den Follikel enthielt. Der Leser denke sich einen parallelen Schnitt zu den in Fig. 1 bei *f* dargestellten Falten

1) Henle a. a. O. Bd. II S. 156.

2) Krause a. a. O. 3. Aufl. Bd. II S. 214.

3) E. Verson, Schleimhaut des Darmkanales. Stricker, Handbuch der Lehre von den Geweben des Menschen und der Thiere S. 403.

und er hat ein treues Bild von der Entstehung des eben geschilderten Präparates. Die dünne Schichte der Submucosa, welche in unserer Fig. 2 unter der Muscularis mucosae liegt, stammt also von der Duplicatur der Submucosa.

Wenn der Durchschnitt (Fig. 2) schon geeignet ist, die Lage des Follikels in der Mucosa klar zu stellen, so spricht dafür in nicht geringerem Grade die Untersuchung der Schleimhaut von oben mit einer Lupe. Da fanden sich bei Battistella oft (Fig. 4) Follikel, die gleichsam gestielt auf einer der secundären Falten aufsassen. Die Schleimhaut mit den Lieberkühn'schen Drüsen bildete zu beiden Seiten des Follikels, verschieden weit an dessen Wandung hinaufsteigend, eine Erhebung, aus welcher die obere Follikelkuppe hervorragte (Fig. 4 *sr*). Aber selbst jene Follikel, die nicht auf einer solchen secundären Falte aufsitzen, liegen doch so oberflächlich, dass sie die Höhe der Darmzotten überragen oder ihnen wenigstens gleichkommen. Dieses Verhalten der die solitären Follikel des Dünndarmes umschliessenden Mucosa kann man also folgender Weise ausdrücken:

Der einzelne Follikel ragt über die Oberfläche der Schleimhaut empor, sie selbst trägt seitlich auf dem verdeckten Theile des Follikels Zotten und Lieberkühn'sche Drüsen. Die Kuppe oder der obere Pol des Follikels sieht aber frei von diesen Gebilden in das Darmlumen hinein. Ein dünner Saum der Schleimhaut begleitet ihn dort, wo er die Mucosa verlässt, noch eine Strecke weit, hört aber dann mit einem ziemlich scharf abgeschnittenen Rande auf (Fig. 2 u. 4 *sr*).

Die Kuppe ist nur von Epithel bedeckt, liegt also, abgesehen von der schützenden Decke des Cylinder-Epithels vollkommen frei

Es ist mithin die Ansicht, dass jeder Follikel die Schleimhaut bald in höheren, bald in geringerem Grade emporwölbe, so zu verstehen, dass jeder in der Schleimhaut an und für sich sitzt und mit seinem oberen nur von einer Epithelschichte bedeckten Pol in das Darmlumen hineinragt.

Man kann deutlich schon bei zweimaliger Vergrösserung (Lupe) die Stelle bemerken, wo auch die letzte feine Lage der Bindesubstanzschicht, soweit sie der Mucosa angehört, zurückbleibt und

der Follikel nur mehr von Epithel bedeckt ist; mit stärkeren Vergrössungen lässt sich die Richtigkeit noch weiter feststellen.

Bei Fig. 2 u. 4 *sr* ist dieser Schleimhautrand und sein Aufsteigen an dem Rande des Follikels deutlich sichthar.

Wenn ein auf den ersten Blick fernliegender Vergleich gestattet ist, dann möchte ich den gewulsteten Saum, aus dem das freie Ende des Follikels hervorkommt, mit einem Praeputium vergleichen. Wie jenes zurückziehbar ist und von der Fläche der Glans abgehoben werden kann, so verhält es sich, wenn auch auf minimale Grösse reducirt, mit diesem Praeputium folliculi. Auch hier ist zwischen der Aussenwand des Follikels und der Innenwand dieses Walles ein ringförmiger Spalt.

Dass diese Organe des Dünndarms in unserem Falle übrigens Gebilde der Mucosa und nicht der Submucosa sind, wird noch durch andere Umstände bewiesen.

Beim Beginn der Schwellung im ersten Stadium des Typhus vergrössert sich der Follikel nach dem freien Pole zu, die Mucosa wird mehr gewölbt, und erst später bei zunehmender Schwellung beginnt die Zunahme des entgegengesetzten Poles.

Es vergrössert sich also zunächst immer die obere Hälfte, welche zu dem freien Pole der Kugel gehört; die untere folgt später. Hiefür lässt sich ein mechanischer Grund finden, nämlich der Verlauf der Muscularis mucosae (Fig. 2 *mm*).

Diese steigt seitlich in die Höhe, bildet einen Ring, durch den nur der untere Pol sammt dem angrenzenden Kreise hindurchgesteckt ist; der grössere Theil der Kugel liegt über diesem musculösen Ringe; die entzündliche Schwellung findet also nach unten ein Hinderniss in dem Muskelring und wird zunächst naturgemäss oben sich Raum schaffen[1]).

---

1) Bei der Katze und dem Kaninchen ist, wie später noch gezeigt werden soll, der Bau und die Lagerung der Follikel wesentlich verschieden von den eben geschilderten. Ich mache hier nur auf einen Unterschied im Verlaufe der Muscularis mucosae bei diesen Thieren aufmerksam. Zunächst steigt die Muscularis nicht in die Höhe, wie bei dem Menschen. Diese wird in ihrer geraden Richtung durch die agminirten Drüsen nicht im geringsten abgelenkt. Das lehren die Durchschnitte, welche sich in dem histologischen Laboratorium vorfanden; das lehren die vorhandenen Abbildungen, z. B. jene zu Verson's Artikel a. a. O.

Es lässt sich freilich nicht leugnen, dass die Fig. 2 die Deutung zulässt, der Follikel scheine durch das Loch der Muscularis in die Höhe gewachsen. In der That verläuft die Muskelschichte der Schleimhaut nicht gerade, sondern steigt etwas an. Aber abgesehen davon, dass wir die Entwicklung der Follikel noch nicht kennen; lässt das ganze Verhalten auch eine andere Deutung zu; man kann mit gleichem Rechte, solange keine gegentheiligen Beobachtungen vorliegen, annehmen, die wachsende Drüse habe durch stärkere Zunahme des oberen grösseren Abschnittes die Muscularis mucosae in die Höhe gezogen. Jedenfalls zeigt aber der Vergleich mit irgend einer der eben citirten Figuren von Plaques, sei es des Menschen oder der Thiere, dass die ganze Lage der solitären Follikel beim Menschen eine durchaus andere ist. Ich leugne jedoch nicht, dass in dem Verhalten der Muscularis mucosae zum Follikel des Dünndarms noch einige Punkte eine genauere Untersuchung verdienen. Es handelt sich um die Frage, ob sich die Muskelzellen vielleicht an der Bildung der Kapsel betheiligen und in welcher Weise, oder ob, wie zumeist das Verhalten aufgefasst wird, die Muscularis mucosae einfach ein Loch besitzt, durch welches das untere Follikelende in die Submucosa hinabragt. Allein meine Beobachtungen reichen nicht so weit, um einen positiven Beitrag in dieser Hinsicht zu liefern.

Von fundamentalem Werth für die Beurtheilung der Frage, welcher von den drei Hauptabtheilungen der Darmrand der solitäre Follikel angehöre, ist das Gewebe, aus dem er gebildet ist. Dieses weist ihn den Gebilden der Mucosa zu und nicht denen der Submucosa. Denn in ihm findet sich dasselbe reticuläre Bindegewebe der Mucosa, das die Lieberkühn'schen Drüsen trägt und umspinnt, und das mit in den Bau der Darmzotten eingeht. Durch die Muscularis mucosae setzt es sich scharf von dem fibrillären Bindegewebe der Nervea ab. An dem Darm Battistella's tritt

S. 403, die vollkommen zutreffend ist. Ferner ist zu bemerken, dass nur ein sehr kleiner Theil der agminirten Drüse über dieser Muskelschichte liegt. Kommt es also bei diesen Thieren zu einer Schwellung, so wird die Vergrösserung mehr gegen die Submucosa und die Muscularis des Darms als gegen die Mucosa gerichtet sein müssen.

dieser Gegensatz des Gewebes haarscharf hervor, namentlich an Hämatoxylinpräparaten, nach denen die Fig. 2 vorzugsweise entworfen wurde. Die mit zahlreichen, Lymphkörperchen ähnlichen Zellen durchsetzte Bindesubstanz (Fig. 2 *r*) endigt mit der Muscularis mucosae. Jenseits dieser trennenden Schichte liegt das bekannte fibrilläre Gewebe der Submucosa. Es stossen also dicht an einander zwei Lager von Bindesubstanz, die in ihrer ganzen Erscheinung bedeutend von einander verschieden sind. Die Follikel sind aber von demselben Gewebe wie die Mucosa, und sie gehören also zu ihr auch durch die Verwandtschaft des Gewebes. Ich werde auf diesen Punkt noch später zurückkommen, und will diese Erörterung nur mit der Bemerkung abschliessen, dass ich in Uebereinstimmung mit dem eben Gesagten bei den solitären Follikeln im Dünndarm Battistella's niemals ein Ausfüllen oder gar ein Verdrängen der Submucosa beobachtet und selbstverständlich also auch nie eine Verdünnung der Muscularis des Darms gesehen habe. Die agminirten Drüsen der schon oben genannten Thiere zeigen allerdings ein Verdrängen der Submucosa etc., aber man darf diese Erscheinung nicht auch auf die hier untersuchten Gebilde übertragen.

Eine schon wiederholt ventilirte Frage ist die nach der Umhüllung der Darmfollikel. Die jüngsten Aeusserungen hierüber rühren von E. Verson[1]) und W. Krause her[2]).

Der erstgenannte Autor leugnet nicht ausdrücklich eine eigene Wandung, obwohl er sich auch nicht für eine solche erklärt. Nach ihm gehen die einzelnen Follikel eines Peyer'schen Drüsenhaufens oberhalb der Muscularis mucosae und nach den Seiten hin ohne jede Grenze in einander über. Ebenso geht das Gerüste der Follikel ohne jede bestimmte Abgrenzung in das adenoide Gewebe der Schleimhaut über. Aber gegen die Muskelschichte des Darmes zu bildet für jeden einzelnen Follikel die Submucosa dichte strangförmige Scheidewände, oder es verdichtet das Gerüste der Follikel seine

1) E. Verson, Darmkanal. Stricker, Handbuch der Lehre von den Geweben des Menschen und der Thiere Bd. I S. 404.

2) W. Krause a. a. O. S. 347.

Maschen gegen die Peripherie hin und grenzt so, also auch wieder ohne eigentliche Scheidewand, an das Epithel der Lymphsinus.

W. Krause beschreibt an den Follikeln eine faserige Hülle von Bindegewebe, die an ausgepinselten, in Chromsäure erhärteten Präparaten sich als nicht continuirlich, sondern durchbrochen, von Spalten durchsetzt erweist. Die dieselbe bildenden Bindegewebsbündel hängen nach aussen mit dem Bindegewebe der umgebenden Schleimhaut zusammen, nach innen mit den Capillar-Adventitien.

Verson hat nun offenbar bei seiner Schilderung die Peyer'schen Follikel des Kaninchens im Auge und überträgt ohne weiteres jene Verhältnisse auf die betreffenden Organe des Menschen. Ich kann nicht entscheiden, wie weit das hier für die agminirten Drüsen gestattet ist; für die solitären dieses von mir untersuchten Menschen ist eine solche Uebertragung falsch.

Genauer sind in dieser Hinsicht die Angaben Krause's, obwohl zu berücksichtigen, dass er bei der eben citirten Schilderung mehr die Umgrenzung der follikulären Drüsen überhaupt, im Auge hat und nicht die solitären des Dünndarms beim Menschen ausschliesslich schildern will. Auch an einem anderen Orte (S. 214 Fig. 124) hat er nicht diese speciell im Auge, sondern die Drüsen eines Peyer'schen Plaques, von denen gesagt wird, sie wären allseitig von einer Bindegewebshülle umschlossen. Bei der Abbildung fehlt die Angabe, ob das Präparat von einem Menschen oder einem Thiere stamme.

Es fehlen also in der Literatur Anhaltspunkte über den Bau der solitären Follikel bei dem gesunden Menschen, und so will ich das Wesentliche meiner Erfahrungen hier der detaillirten Auseinandersetzung voranstellen. Es geht dahin, dass der Follikel eine Wandung besitzt, die entsprechend der Lage in der Mucosa aus reticulärem Bindegewebe gebildet ist und von zahlreichen grösseren Capillaren durchzogen wird. Jener Theil des unteren Poles, der in die Submucosa hinabragt, erhält noch eine secundäre Hülle von fibrillärem Bindegewebe.

Man hat das Recht von einer Hülle oder Kapsel zu sprechen, wenn die Masse der umgebenden Bindesubstanz in bestimmter

regelmässiger Lagerung unser Organ gegen die Umgebung kenntlich macht.

Das letztere ist nun unzweifelhaft der Fall.

Die reticuläre Bindesubstanz, in der alle Drüsen des Dünndarms lagern, welche auch die Zotten bildet, ist auch das Baumaterial, aus dem die Follikel geformt sind.

Alle Beobachter stimmen darin überein, dass in dem Centrum des Follikels dieses zierliche Netzwerk locker angeordnet vorkommt und dass dessen Maschenräume mit Lymphkörperchen gefüllt sind. Die feinen Züge dieses Netzes entwickeln sich nun aus einem circa 0,03 breiten, dichten Saum, der durch eine Anzahl Reagentien aufs schärfste sich sowohl nach innen als nach aussen abgrenzen lässt.

An feinen Schnitten aus solitären Follikeln des Dünndarms, gleichgültig ob quer, ob parallel zur Längsachse geschnitten, hat z. B. das Hämatoxylin einen breiten Rand kenntlich gemacht. Ich habe an einzelnen Follikeln diesen Rand gemessen; derselbe beträgt an der freien Kuppe 0,025^{mm}, an den beiden Seiten etwas mehr, 0,03 — 0,04^{mm}, und am unteren Pole, wo er immer am breitesten ist, 0,05^{mm}. Aus diesen Zahlen geht hervor, dass diese Randschichten des Follikels erstens nicht überall gleich stark entwickelt sind und dass ferner die Abgrenzung nicht nur einseitig gegen das Innere des Follikels erkennbar ist, sondern auch nach aussen, gegen die Mucosa. Auch in dieser Hinsicht ist die Fig. 2 vollkommen treu. An gelungenen Präparaten hebt sich mit der in Fig. 2 dargestellten Deutlichkeit die Hülle des Follikels von der Umgebung ab.

Ueber das Vorhandensein dieser Hülle kann, das wage ich ganz entschieden zu betonen, kein Zweifel sein, sie findet sich selbst an den kleinsten Follikeln; dagegen kann man darüber vielleicht anderer Meinung sein, ob man solche circuläre Züge der reticulären Substanz als Hülle oder Kapsel bezeichnen darf. Ich glaube nun, dass man dazu volles Recht hat, denn sie geben dem ganzen Gebilde eine bestimmte, deutlich erkennbare Abgrenzung gegen die übrige reticuläre Bindesubstanz und sind überdies vorzugsweise die Träger der grösseren zu- und abtretenden Blutgefässe.

Der Ausdruck „Kapsel“ ist offenbar in zu hartem Sinne aufgefasst worden; man dachte sich, es müsste, um dieses Wort zu

rechtfertigen, eine derbe Grenzschichte existiren. Berücksichtigt man aber die Zartheit des reticulären Gewebes, so wird man zugestehen müssen, dass auch eine Anordnung wie die oben beschriebene dennoch den Ausdruck „Hülle oder Kapsel" rechtfertigt. Vielleicht vermöchte auch Harff unter dieser Voraussetzung seine Zustimmung zu geben. Er leugnet für die Tonsille des erwachsenen Menschen eine capsuläre Einschliessung der Follikel[1]).

Wenn aber das Gerüste innerhalb des Follikels und ausserhalb desselben aus denselben Elementen des reticulären Bindegewebes besteht, wenn es sich ferner herausstellt, dass eben die charakteristischen Fasern des Reticulums sich enger und enger an einander legen, schliesslich doch etwas der Art zu Stande bringen, was einer Kapsel oder festeren Grenzschichte gleich sieht, was kann hindern, es auch wirklich so zu nennen? Nicht nur bei jüngeren Individuen und Kindern zeichnet sich das Gewebe des Follikelinneren durch grössere Zartheit vor dem der Kapsel aus, auch bei Erwachsenen existirt eine deutliche Abgrenzung durch festere Züge reticulären Gewebes, sowohl nach aussen als nach innen.

Ich verfüge für dieses specielle Organ über Material von zwei Hingerichteten, die sich in dieser Hinsicht vollkommen gleich verhalten. Man kann also nicht den Einwurf machen, hier lägen wohl pathologische Veränderungen vor, schon um desswillen nicht, weil die solitären Follikel im Darm dieselben Erscheinungen darbieten. Also auch dort eine Grenze gegen die nächste aus demselben Material bestehende Umgebung!

Steht so, wie mir scheint, die Thatsache fest, dass die Randschichten des Follikels im Dünndarm aus dichten an einander liegenden Zügen des reticulären Bindegewebes bestehen, so lassen sich wohl auch die verschiedenen anderen Erfahrungen über den Bau der Follikel nicht unschwer beurtheilen. Man kann die Angabe von Verson in Uebereinstimmung bringen, dass die obere und seitliche Follikelgrenze „in das adenoide Gewebe der Schleimhaut übergehe", ohne doch die Existenz einer Hülle leugnen zu müssen.

1) Gustav Harff, über die anatomische und pathologische Structur des Tonsillengewebes. Bonn 1875. (Diss.)

In der That, die Züge des reticulären Gewebes, welche die zarte Kapsel bilden, stehen mit den lockeren, feineren Netzen der Mucosa in Verbindung, und nichts wäre falscher, als die Vorstellung, dass der Follikel durch seine Hülle von der Umgebung isolirt würde, dass er wie ein fremdes Gebilde in einer ihm fremden Substanz läge; nein, aber er wird durch diese dichteren Züge der adenoiden Substanz abgegrenzt, ohne doch den Zusammenhang mit der Umgebung zu verlieren. Uebrigens ist hier wieder hervorzuheben, dass Verson von den Peyer'schen Plaques beim Kaninchen spricht, für die, soweit ich sehe, seine Angaben zutreffen, wenn er sagt, dass der über die Muscularis mucosae hinaufragende kleine Kegel der einzelnen Follikel mit dem nahen Gewebe der Mucosa in „nächster" Beziehung stehe.

Wie ich mich ferner an Präparaten des histologischen Laboratoriums überzeugen konnte, erhält beim Kaninchen und der Katze der unter der Muscularis muscosae liegende ansehnliche Theil der Follikel eine Hülle von fibrillärem Bindegewebe. Gleichzeitig verdichtet sich auch gegen die Peripherie hin die netzförmige Bindesubstanz, so dass an diesen Gebieten die Hülle der Follikel wohl durch kein Raisonnement zu beseitigen sein dürfte. Nachdem aber, wie schon erwähnt, der grösste Theil der Follikel bei diesen Thieren in der Submucosa liegt, umgiebt also auch den grössten Umfang dieser lymphoiden Organe eine deutlich begrenzende Schichte; wir hätten hier im Princip an den Peyer'schen Plaques von Katze und Kaninchen das Vorkommen einer Hülle zu constatiren, die, wenn auch in etwas anderer Form, an den Solitärfollikeln des Menschen nachweisbar ist.

Man wird von diesen Erfahrungen aus wohl W. Krause zustimmen, wenn er bei dem Menschen von einer Hülle der Follikel spricht; aber es ist zur Feststellung des Sachverhalts zu betonen, dass sie nicht schlechthin einer Bindegewebshülle entspricht. Unter dieser Bezeichnung versteht man ausnahmslos das gewöhnliche fibrilläre Bindegewebe. Wir haben aber schon weiter oben hinreichend betont, dass es jene merkwürdige reticuläre Bindesubstanz ist, die nicht nur das Innere des Follikels durchsetzt (Heidenhain, Teichmann, His u. A.), sondern auch in engeren Zügen die Begrenzung gegen die umgebende Mucosa, eine Hülle oder Kapsel, darstellt.

Eine aus solchem reticulären Bindegewebe gefügte Hülle muss nothwendig von Spalten durchsetzt sein; es stimmen also auch in dieser Hinsicht meine Erfahrungen mit den vorhandenen Angaben, dass die Wand von solchen durchsetzt sei. Bei der reticulären Bindesubstanz sind Spalten eine naturgemässe Erscheinung und ihr Vorkommen schon aus diesem Grunde zweifellos. Diese Spalträume sind, wie die Hämotoxylinpräparate aufs schärfste zeigen, von Lymphkörperchen ausgefüllt, was übrigens auch die Fig. 2 deutlich erkennen lässt. Entsprechend der Form der Spalten liegen sie reihenweise hinter einander und verschärfen dadurch bei Imbibitionen den Eindruck einer geschichteten Kapsel.

Für die Existenz einer bestimmten, den Follikel von der Umgebung trennenden Kapsel spricht jedoch noch ein anderer Umstand, nämlich die Anordnung der Gefässe. Man kann deutlich beobachten, dass die Gefässe der Follikel nicht regellos, sondern nach einem bestimmten Princip verlaufen. Bei den vorliegenden Injectionen lässt sich deutlich ein Zug von Gefässen unterscheiden, die in der Wand verlaufen, und ein anderer, der für das Centrum des Follikels bestimmt ist.

Die Randgefässe ziehen an der Grenze des Follikels in die Höhe, und aus ihnen entspringt jenes zierliche Netz, das in der Fig. 4 die freiliegende Kuppe des Follikels umspannt. Sie steigen aus der Submucosa in die Höhe, von dort gelangen stets einige Zweige an den unteren Pol des Follikels (Fig. 2), und diese dringen ins Innere, um vorzugsweise das centrale Netz herzustellen. Es ist selbstverständlich, dass die letzten Zweige dieser zwei verschiedenen Gefässbahnen sich innerhalb des Follikels begegnen und anastomosiren. Eine solche Anordnung spricht aber einerseits für die Existenz einer bestimmten Hülle, andererseits für eine physiologische Selbständigkeit dieser lymphoiden Organe.

Gerade diese beiden Eigenschaften hat Henle den conglobirten Drüsen, wozu die Follikel des Darms gehören, vollständig abgesprochen; seiner Ansicht nach sind die Follikel nichts anderes als Stellen der Submucosa, die mit Lymphkörpern infiltrirt sind.

Henle[1]) spricht sich hierüber in folgender Weise aus: „Conglobirte Drüsen haben keine bestimmten Abgrenzungen von dem sie umgebenden Gewebe, eine Hülle mangelt ihnen, und sie entstehen wahrscheinlich dadurch, dass Lymphkörper-ähnliche Elemente in das ursprüngliche Gewebe der Schleimhaut eingelagert werden. Das Balkenwerk der Drüsen geht hervor aus einer Auflockerung und Zerfaserung des normalen Bindegewebes, und die scheinbar abgegrenzten Massen der conglobirten Drüsensubstanz sind das Resultat theils der Vergrösserung, theils des Zusammenfliessens der kleineren Gruppen von Lymphkörperchen. Von Seite des Bindegewebes wird die Bildung der fraglichen Gebilde durch eine gewisse Lockerheit begünstigt, und deshalb haben sie ihren Sitz zunächst in dem weitmaschigen Gewebe der Nervea, von wo aus sie sich dann bis in das straffere Schleimhautgewebe und bis an das Epithel hinauf vergrössern. Durch stärkere Bindegewebsstränge und durch die Gefässstämmchen wird die Begrenzung und die Wölbung der einzelnen conglobirten Drüsen bedingt."

Zu einer beigegebenen Abbildung von agminirten Follikeln aus dem Darm des Kaninchens wird noch bemerkt, dass dieselbe zeige, wie gerade die Stellen zur Infiltration benützt und von derselben ausgefüllt werden, welchen die Schleimhaut locker adhärirt und über welchen sie sich bei den Verkürzungen der Muskelhaut faltet.

Zu dieser Auffassung Henle's, welche von vielen Seiten getheilt wird, erlaube ich mir Folgendes hinzuzufügen:

Die zur Infiltration geeignete Stelle, auf der Abbildung bei Henle[2]) mit 3 bezeichnet, ist entschieden in der Submucosa, aber nicht vom Menschen, sondern vom Kaninchen. Die Lagerung der Drüsen in einem Plaque ist bei dem Kaninchen und, wie ich schon bemerkt, auch bei der Katze in der That so, wie Henle u. A. angeben. Aber meine Angaben beziehen sich weder auf die Drüsenhaufen bei den Thieren, noch auf die des Menschen, sondern lediglich auf die solitären Follikel bei letzterem. Und ich betone, dass

1) Henle, Handbuch der Eingeweidelehre des Menschen (Bd. II des Handbuches der Anatomie). Braunschweig 1866. S. 55—58.

2) Henle a. a. O. Bd. II S. 56 Fig. 32.

nicht allein die Form der einzelnen Follikel bei diesem einen Individuum verschieden ist von den in den Plaques zusammengehäuften Drüsen der Thiere, sondern auch ihre Lagerung. Die Drüsen der Plaques bei Kaninchen und Katze sitzen mit ihrem stark verbreiterten Ende in der Submucosa, ja der weitaus grösste Theil dieser flaschenförmigen Gebilde sitzt in ihr und sie ragen nur mit ihrem schmalen zugespitzten Halse in die Fläche der Mucosa hinein; bei diesem hier untersuchten Menschen ist Lage und Form des isolirten Follikel gerade umgekehrt, sie sind, wie schon betont, oben breit und unten schmal und nur ein verschwindend geringer Theil ragt durch das Loch der Muscularis in das Bindegewebe der Submucosa hinab. Würde es sich durch wiederholte Untersuchung gesunder Individuen herausstellen, dass diese Anordnung beim Menschen die Regel bildet, so wären wohl einige Consequenzen kaum zurückzuweisen. Es kann für die Resorption nicht gleichgültig sein, ob diese Organe mit grosser Fläche in das Darmlumen hineinragen, oder mit kleiner, und es liesse sich von dem physiologischen Gesichtspunkte aus ein kaum zu unterschätzender Unterschied zwischen ihrer specifischen Thätigkeit beim Menschen und den eben erwähnten Thieren constatiren. Wiederholte sich derselbe Unterschied auch bezüglich der Peyer'schen Plaques, so leuchtet ein, dass die des Menschen wie auf schmalem Stiele sitzende Schwämme dem Darmlumen zugewendet sind, während die der erwähnten Thiere nur mit dünnen Spitzen in die Darmcontenta eintauchen. Das sind jedenfalls Unterschiede, die Beachtung verdienen.

Aber die Theorie Henle's ist von zu allgemeiner Tragweite, als dass das Ergebniss einer anderen Lagerung dieser solitären Follikel beim Menschen in der Mucosa, statt in der Submucosa einen Einwand von einigem Gewichte abgäbe.

Etwas grössere Beachtung verdient wohl die Thatsache einer nachweisbaren Kapsel und die in ihr enthaltenen Blutgefässe, die ein Netz von regelmässiger Anordnung herstellen, das nicht den Charakter der zufälligen Entstehung an sich trägt. Es scheint mir jedoch, Henle und die Anhänger seiner Theorie werden kaum geneigt sein, diesem Umstande besondere Bedeutung beizumessen.

Kapseln von fibrillärem Bindegewebe, wie man sie in der Submucosa an den Peyer'schen Plaques von Hund und Katze findet, könnten unter dem Einflusse einer Einlagerung entstehen, einer Häufung der Lymphkörperchen, wodurch sich die vorhandenen Züge der Bindesubstanz in Kreistouren legen müssen; und nur allzuschnell kommt es zur Bildung von Gefässen oder zur Vergrösserung der vorhandenen, das ist bekannt.

Von erheblicher Wichtigkeit scheint mir dagegen die Erwägung folgender Umstände, wonach

1. die charakteristische reticuläre Bindesubstanz den ganzen Follikel durchzieht;

2. dass im Innern der solitären Follikel beim Menschen eine mehr lockere Anordnung vorkommt und dort die Neubildung der Zellen erfolgt, dass man also hier Bildungsstätten der Lymphkörperchen vor sich hat. Diese centralen Partieen zeigen eine bestimmte Textur, gleichen durchaus nicht zufälligen Anhäufungen von Kernen und Zellen.

Diese beiden Punkte fallen mit um so grösserem Gewichte in die Wagschale bei der Betrachtung jener Follikel, welche innerhalb der Submucosa liegen, z. B. bei Hund und Katze, wo gerade die charakteristische Differenz zwischen Mucosa und Nervea uns prägnant entgegentritt, auf die schon weiter oben hingewiesen wurde. Ich darf vielleicht an dieser Stelle betonen, dass das fibrilläre Gewebe der Submucosa mit seinen unverzweigten Fasern im Verhältniss nur sehr wenige Bindegewebskörperchen enthält, während die einzelnen Fasern des Reticulum im scharfen Gegensatze hiezu sich gerade durch den Reichthum an Anastomosen auszeichnen, und gerade diese cytogene Substanz (Kölliker), adenoide Substanz (His) es ist, die hier selbst producirt und nicht passiv die Einlagerung der Lymphkörperchen nur gestattet.

Als einen weiteren Einwurf gegen die zufällige Entstehung dieser „lymphoiden" Organe durch Anhäufung der charakteristischen Kerne und Zellen sei

3. auf den Zusammenhang mit den Lymphcapillaren und Lymphlacunen hingewiesen,

Nach Krause[1]), His u. A. finden sich in der Umgebung des von der Schleimhautoberfläche entfernten Theiles der Lymphfollikel „Lymphsinus". Dieselben haben den Bau der Lymphcapillaren und stellen eigentlich nur locale Erweiterungen derselben dar.

Ich konnte bemerken, dass bei Schnitten, die die Medianebene der Follikel herausnahmen, Fibrillen und Fibrillenbündel der Submucosa wie ein Diaphragma (s. Fig. 2 *ls*) an der Peripherie der gegenüberliegenden Follikelwand vorbeizogen, in dem sie rings um den unteren Pol des Follikels einen verschieden weiten, freien Saum liessen. Derselbe besitzt an ein und demselben Präparate bald eine Weite von 0,005 mm, bald von 0,001 mm. Ich bin geneigt, dies für den Längsschnitt solcher Lymphspalten zu halten. Bei einer Serie von sechs Durchschnitten durch einen Dünndarmfollikel zeigte sich fünfmal zwischen den obersten Bündeln der Submucosa und dem unteren Pole des Follikels dieser sinusähnliche Raum, so dass der erstere in ihn gleichsam hineingesenkt ist (Fig. 2 *ls*).

Nur Henle[2]) widersetzt sich der Annahme, die Follikel zu den Lymphdrüsen zu zählen, indem er gerade durch Teichmann's Injectionen festgestellt sieht, dass eine Injection der Lymphgefässe der Darmwand die solitären und aggregirten Follikel völlig unberührt lasse.

Aber auch dieser letzte Einwurf fällt, seit es Lòven[3]) geglückt ist, Follikel von den Lymphgefässen aus mit Injectionsmasse zu füllen. Im nordischen medicinischen Archiv findet sich von dem genannten Autor ein Beitrag zu den Lymphgefässen der Magenschleimhaut. In Fig. 8 Taf. II ist ein mit Berlinerblau (das sich von anderen Injectionsflüssigkeiten durch langsameres Erstarren auszeichnet) von dem Lymphgefässsystem aus injicirter Follikel abgebildet. Dadurch scheint mir endgültig den Follikeln ihre physiologische Bedeutung als Lymphe bereitende Organe angewiesen und ihre anatomische Selbständigkeit festgestellt.

1) Krause a. a. O. Bd. I S. 342.

2) Henle, Handbuch der Eingeweidelehre des Menschen S. 57. Bd. II des Handbuches der Anatomie.

3) Dr. Ch. Lovén. An lymfvägarna i Magsäckens Slemchina. Abfryck ur Nord. med. Arkiv. 1873 Bd. V Nr. 26.

Ich will in dieser Hinsicht noch hinzufügen, dass durch viele Beobachter der innige Contact zwischen Lymphcapillaren und den Follikeln festgestellt ist.

W. Krause[1]) und v. Recklinghausen halten sie direct für einfache primitive Lymphdrüsen und stützen sich namentlich dabei auf den engen Zusammenhang, der sich durch Injectionen der Lymphgefässe des Darms zwischen diesen und den Follikeln herausstellt. Nach beiden Autoren umspinnt ein sehr dichtes Lymphgefässnetz die Aussenwand der Follikel. v. Recklinghausen[2]) bemerkt hiezu: „Die Untersuchungen von His und Recklinghausen haben ferner ergeben, und auch die Teichmann'schen Zeichnungen lassen es erkennen, dass nicht selten die Follikel des Darms von Lymphspalten umgeben sind; die Lymphnetze scheinen so dicht geworden, dass die einzelnen Röhren mit einander zu einem Spalt, ähnlich einer Kugelschale, zusammengeflossen sind; diese Spalten oder Lymphsinus nehmen bisweilen den allergrössten Theil der Oberfläche des Follikels ein und lassen nur den nach der Schleimhautoberfläche zu gekehrten Pol des Follikels frei. Der Follikel hängt dann also frei in die Lymphbahn hinein, gleichsam in einer kolossal dilatirten Stelle derselben."

Es wurde weiter oben nur flüchtig hervorgehoben, dass die centrale Masse des solitären Follikels eine geringere Dichtigkeit besitze, als die Randschichten. Es ist ein ähnliches Verhalten der Follikel in anderen conglobirten Drüsen wohl schon wiederholt beobachtet worden und Harff hat dies neuestens ganz bestimmt, wie oben mitgetheilt wurde, hervorgehoben. Bei den solitären Follikeln Battistella's ist es ebenfalls äusserst prägnant und fand deshalb auch in der Fig. 2 deutlichen Ausdruck. Schon durch die Richtung der Fasern des Reticulums wird übrigens der Unterschied der centralen Schichte bestimmt. Die concentrische Lagerung der Hülle hört auf. Die Spalten zwischen den Maschen sind nicht mehr spindelförmig, wie am Rand, sondern viereckig und polygonal durch den Raum gezogen. Ueber das Verhältniss der Zellen zu den Fa-

1) W. Krause a. a. O. Bd. I S. 48.

2) Recklinghausen, Lymphgefässsystem. Stricker's Handbuch der Lehre von den Geweben des Menschen und der Thiere S. 237.

sern konnte ich an den Follikeln bei der Kleinheit der Objecte keine deutlichen Bilder gewinnen. Dagegen liessen Lymphdrüsen von Battistella und vom Hund constatiren, dass die Fasern des Reticulums nur entweder die Träger sind, an welchen die Zellen seitlich ansitzen, oder dass die Zelle in einer der Maschen sitzt und die Fasern des Reticulums die Ränder des Protoplasmas ungefähr eben so umfassen, wie ein Bild von dem Rahmen umfasst wird.

Gemeinhin wird der Zusammenhang zwischen diesen Fasern und den Zellen anders aufgefasst. Er gilt für viel inniger, als er eben geschildert wurde, und zwar so, dass die Fasern geradezu als die Ausläufer der Zellen betrachtet werden, so als ob das reticuläre Bindegewebe aus sternförmigen anastomosirenden Bindegewebskörperchen, Inoblasten (W. Krause) bestände. Nach dieser Auffassung würden die anastomosirenden Fasern des Netzes durch die Ausläufer selbst gebildet[1]).

Soviel ich weiss, ist Bizzozero[2]) zuerst dieser Anschauung entgegengetreten und hat beschrieben, dass die Zellen der reticulären Bindesubstanz nicht in den Fasern eingeschlossen sind, sondern entweder auf denselben liegen, oder dass sie in den Maschen d. h. also in den von den Fasern gebildeten Zwischenräumen sich befinden. Er hat auf einer beigegebenen Tafel unter Fig. 2 eine Abbildung dieses Verhaltens beim Menschen gegeben, und zwar aus einer Lymphdrüse: Lang ausgezogen liegen die an Protoplasma ziemlich reichen Zellen auf den feinen Fasern. An den hier im Laboratorium untersuchten Mesenterialdrüsen von Battistella sahen wir dieselben Bilder (Fig. 3). Die Zellen lagen mit ansehnlichen Protoplasmamassen auf den Fasern des Reticulums oder in den Maschen. Die reticuläre Bindesubstanz ist also in erster Reihe ein Substrat, auf dem diese seltsamen Gebilde ruhen, sich vermehren, dessen Räume von der jungen Brut erfüllt werden. Welche Stelle diese Intercellularsubstanz dabei spielt, ist zur Zeit noch völlig räthselhaft; sie ist der Mutterboden, auf dem die Zellenmengen sich

1) Ich verweise in dieser Hinsicht auf unsere Lehrbücher der Histologie.

2) C. Bizzozero, Sulla Strattura delle ghiandole linfatiche. Communicazione fatta alla R. Accademia di Medicina di Torino nella Seduta delli 31 gennaio 1873 p. 1.

entwickeln, dessen Beschaffenheit aber noch nicht aufgeklärt ist. Soweit die Beobachtungen in dem hiesigen Laboratorium gehen, fehlt eine fibrilläre Structur der Fasern des Reticulums; sie fehlt namentlich an den in doppeltchromsaurem Kali gehärteten Organen. Es ist aber bekannt, dass gerade dieses Doppelsalz die fibrilläre Structur des Bindegewebes ganz besonders deutlich hervortreten lässt, und dieser Mangel giebt einen nicht zu unterschätzenden Hinweis, dass man es hier nicht mit dem gewöhnlichen fibrillären Bindegewebe zu thun habe.

Die Untersuchungen von Ewald und Kühne[1]) über die chemische Natur der reticulären Bindesubstanz zeigen zwar, dass sich sowohl diese seltsame Art der Bindesubstanzgruppe, als auch das leimgebende fibrilläre Gewebe unter der Einwirkung des Trypsins vollkommen gleich verhalten. Die mit demselben Reagens angestellten Versuche durch Dr. Pfeuffer am hiesigen histologischen Laboratorium haben uns alle überzeugt, dass mit Hilfe dieser Methode sich reticuläre Substanz vortrefflich erhält, während alle Kerne und zellenähnlichen Gebilde von dem Reagens gelöst wurden. Allein der Schluss auf die vollkommene Identität dieser beiden Bindesubstanzen scheint mir daraus doch noch nicht gerechtfertigt. Wir sehen darin eine chemische Verwandtschaft aufs neue bestätigt, obwohl histologisch und physiologisch das reticuläre Bindegewebe toto coelo von dem fibrillären abweicht. Das reticuläre Bindegewebe ist eine Zellen producirende Substanz im normalen Zustande; von dem gewöhnlichen fibrillären Bindegewebe lässt sich dies nicht als wesentlicher Charakter hinstellen. Das allein zeigt schon die physiologische Rolle dieser schwer zugänglichen Form der Bindesubstanz. Die Angaben von Bizzozero sind aber nun in histologischer Beziehung wichtig: nicht deshalb, weil er auf die Lagen der Zellen in den Maschen oder auf den Fasern hinweist, denn seit His[2])

1) W. Ewald und W. Kühne, die Verdauung als histologische Methode. Separatabdruck aus den Verhandlungen des naturhist.-med. Vereines zu Heidelberg. Bd. I Heft 5. Heidelberg, C. Winter.

2) W. His. Beiträge zur Kenntniss der zum Lymphsystem gehörigen Drüsen. — Untersuchungen über den Bau der Lymphdrüsen. — Desgleichen über den Bau der Peyer'schen Drüsen. Zeitschrift für wiss. Zoologie Bd. X und Bd. XI.

durch das vortreffliche Verfahren des Auspinselns sowohl die Structur der conglobirten Drüsen, als die ihres Gewebes so wesentlich förderte, seit all den einschlägigen Arbeiten von Frey, Henle, Stieda, Kölliker, His und Billroth, Ludwig und Noll, Donders, Brücke u. A. über denselben Gegenstand, weiss man, wie die Maschen erfüllt sind und wie sich die Zellen und Kerne vollkommen von den Fasern entfernen lassen; der Nachdruck liegt vielmehr in der Beobachtung, dass das Protoplasma und die Fasern des Reticulums zwei verschiedene Dinge sind. Denn die Auflagerung der Zellen und ihre leichte Befestigung auf den Fasern zeigt, dass die beiden Dinge nicht in jenem innigen Zusammenhange stehen, den man bisher vorzugsweise urgirt hat. Die Fasern sind nicht Bestandtheile der Zellen, sondern ein für sich bestehendes Element. Von diesem Sachverhalt konnte man sich am hiesigen Laboratorium auf das bestimmteste überzeugen. Die Lymphdrüsen vom Rind und Hund, namentlich aber Mesenterialdrüsen Battistella's zeigten, dass die Zellen nicht durch ihre Ausläufer die Fasern des Reticulums darstellen. Besonders günstig für diesen Nachweis war die Mesenterialdrüse Battistella's, weil die Netze in ihr häufig aus membranartigen Lamellen hergestellt waren (Fig. 3 *z'*). Sie glichen dann Häutchenzellen kleinster Art, von denen einige noch die daraufsitzende Zelle trotz des Auspinselns festgehalten, während andere sie verloren hatten.

Nachdem das reticuläre Gewebe als eine Abart des fibrillären Bindegewebes gilt, gewinnt dieses Verhalten eine grosse Bedeutung für die Bindegewebstheorie. Nach meiner Ansicht wird dadurch ein neuer Beleg dafür erbracht, dass die Bindegewebszellen sich nicht unmittelbar in Fasern verwandeln, sondern dass Zellen und Intercellularsubstanz in dieser Hinsicht von einander unabhängig sind, physiologisch und histologisch, wie dies von Prof. Kollmann[1]) in der letzten Zeit wiederholt betont wurde. Er vindicirt den Zellen sowohl, als der Intercellularsubstanz eine Selbständigkeit, die sich in unserem Falle durch das Mikroskop dadurch beweisen lässt, dass

1) Kollmann, die Bindesubstanz der Acephalen. Archiv für mikr. Anatomie Bd. XIII S. 596 u. ff., und Häutchenzellen und Myxom. Virchow's Archiv f. path. Anatomie Bd. LXVIII S. 1.

kein directer Uebergang des Zellenleibes in die Fasern des Reticulums stattfindet. Dieses Ergebniss der Untersuchung wirft aber auch ein Licht auf die sogenannten Häutchenzellen. Das Reticulum lässt sich mit den Häutchen vergleichen, auf denen, hier wie dort, das mit Kern versehene Protoplasma sitzt. Weder in dem Bereiche des leimgebenden fibrillären Bindegewebes, noch in dem der conglobirten Drüsen gehören Fasern und Häutchen zu dem Zellkörper. Beide sind Substrat für das Protoplasma. Eine andere Frage ist, welcher functionelle Zusammenhang zwischen beiden existirt. Werden beide ernährt vom zugeführten Blute und spielt das Reticulum nur die Rolle des Netzgewebes, oder ist das Fasernetz für die Zufuhr der Stoffe zu den Zellen von einem besonderen Werthe? Man kann heute noch nicht an die Lösung dieser Aufgabe gehen, aber so viel geht aus der Beobachtung hervor, dass die Zellen selbst bei dem erwachsenen Thiere nicht in die Fasern übergehen, sie also wohl nicht erzeugen. Durch die leichte Trennbarkeit der beiden Elemente wird ferner klar, dass man es hier mit einer jugendlich und eigenartigen Form der Bindesubstanz zu thun hat. Müssen wir ihr doch erst durch Reagentien eine gewisse Festigkeit geben, um ihre Eigenschaften studiren zu können; eine Erscheinung, welche den bedeutenden Gegensatz zu dem fibrillären Bindegewebe hinreichend hervortreten lässt.

Das alles giebt einen neuen Anhaltspunkt für meine oben ausgesprochene Ansicht, dass die solitären Follikel wegen ihrer Zusammensetzung aus reticulärer Substanz Theile der eben so beschaffenen Mucosa sind und selbst bei einer Lagerung in der Submucosa (Hund, Kaninchen, Katze) doch histologisch und physiologisch Organe der Schleimhaut sind.

NS. Diese Arbeit war in der Hauptsache zu Ostern 1878 vollendet. Ihre Herausgabe erfuhr aber durch die Berufung des Hrn. Prof. Kollmann nach Basel eine Verzögerung, und ihr Druck konnte erst im Herbst desselben Jahres beginnen.

Erklärung der Abbildungen.

Fig. 1.

Bei 4facher Vergrösserung ein Theil des Ileums von Battistella.

f. f'. f'' sind Schleimhautfalten = Querfalten = valvulae conniventes Kerkringii, Duplicaturen der Schleimhaut. Zwei benachbarte sind aus einander gezogen, so dass die sich sonst zugekehrten Flächen zu übersehen sind. Die Ausdehnung der beiden sichtbaren Flächen betrug 2 qcm am natürlichen Präparate.

Von den primären Falten *f* gehen die secundären *f'* und *f''* aus.

Auf dieser Figur sind 11 solitäre Follikel zu sehen. 9 stehen auf den oben erwähnten aus einander gelegten Flächen.

Bei *f'* sitzt ein Follikel auf einer secundären Falte.

m d ist die Muscularis des Darms.

Fig. 2.

Senkrechter Schnitt durch einen solitären Dünndarm-Follikel vom Menschen (Battistella), 33 mal vergrössert.

Die Erhebung der Mucosa und ihrer Muscularis an dem Follikel, die Form und Wandung desselben mit den reihenförmig angeordneten Lymphkörperchen in den Randschichten, der Lymphsinus, ferner die Stellung der Lieberkühn'schen Drüsen sind treu nach einem in meinen Händen befindlichen Präparate abgebildet.

l Lieberkühn'sche Drüsen.

ls Lymphsinus an dem unteren Follikel-Ende.

mm Muscularis mucosae.

n Submucosa oder Tunica nervea.

r. r, r Reticuläre Bindesubstanz.

s Freier Saum um die Lieberkühn'schen Drüsen durch Schrumpfung der Gewebe entstanden.

sr Schleimhautrand, der nur die Kuppe des solitären Follikels frei lässt.

z Zotten. Die Gefässe derselben sind in dieser Figur absichtlich weggelassen, um die Zusammsetzung der Zotte aus cytogenem Bindegewebe, das die ganze Mucosa bildet, deutlicher hervortreten zu lassen.

Fig. 3.

Reticuläre Bindesubstanz aus einer Mesenterialdrüse von Battistella (Alkohol — Wasser — Auspinselung — Hämatoxylin — Nelkenöl — Cannadabalsam-Präparat), Immersion Seibert VII, periskopisches Ocular.

z Zellen mit Protoplasma in den Maschen.

z' Zellen mit Protoplasma, welche auf häutchenartigen Lamellen liegen.

l Lymphröhre mit zahlreichen Kernen gefüllt; die Fasern des Reticulums inseriren sich theilweise an dem Rand der Röhre, andere entspringen von ihr.

Fig. 4.

Die freien auf einer Falte in das Darmlumen hineinragenden Follikel-Enden mit ihren Gefässen in 16facher Vergrösserung (von Battistella).

Die freien Follikelpole sind ohne Bezeichnung erkennbar.

Die freiliegende Kuppe gleicht in dem einen Fall einem Kugelsegment, ähnlich dem in Fig. 2 durchschnittenen, in dem anderen ist sie kegelförmig und ragt $^1/_2$ mm über den Schleimhautrand *sr* hervor.

sr die Stelle, wo die Schleimhaut aufhört und von dem Follikel gewulstet abgehoben ist (praeputuum folliculi).

f die Schleimhautfalte von oben gesehen mitsammt ihrem Zottenbesatz.

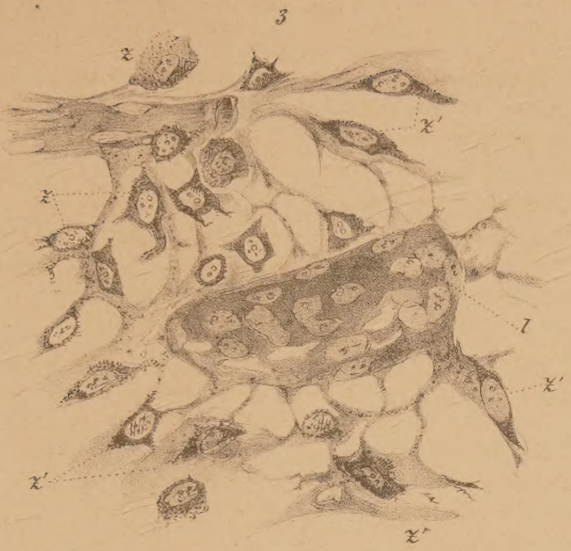
3
z
z'
z
l
z'
z'
z'

1
f
f'
md
f''

4
f
sr
sr

2
sr
z
l
s
mm
n
ls